

tumor nach einer Organtransplantation. Wichtig ist hier diesen Tumor frühzeitig zu erkennen und operativ zu entfernen. Andernfalls kann er tödlich sein.

Das Basalzellkarzinom zeigt sich als hautfarbenes bis rötliches Knötchen mit glänzender Oberfläche und Blutgefäßen in der Umgebung. Es bildet seltener Metastasen, kann aber durch Einwachsen in tiefere Schichten zu Gewebzerstörung führen und sollte daher operativ entfernt werden. Das Merkelzellkarzinom tritt bei organtransplantierten Patienten häufiger auf. Es ist normalerweise sehr selten, zeigt aber bei transplantierten einen aggressiven Verlauf und es können Metastasen auftreten. Es handelt sich hier um einen rötlich bis bläulich-violetten Knoten. Das Karzinom sollte immer operativ entfernt werden und anschließend eventuell eine Bestrahlung erfolgen.

Das Maligne Melanom kann sich aus einem Muttermal entwickeln, aber auch auf vorher normaler Haut erscheinen. Es zeigt sich durch einen unregelmäßig und unscharf begrenzten Fleck von braun über rot bis schwarz. Bei Veränderung bestehender oder neu auftretenden sollte sofort der Hautarzt aufgesucht werden.

Vorsorge und Früherkennung

Ein bewusster Umgang mit der Sonne und eine Sonnenschutzcreme mit einem hohen LSF, z.B. SunsiMed, welche gegen UVA- und UVB-Strahlen wirkt, ist besonders wichtig. Aber genauso wichtig ist die Früherkennung zur Vermeidung von Hauttumoren, da meist im Frühstadium eine gute Heilungschance besteht. Mindestens einmal im Jahr sollte sich jeder Transplantierte vom Hautarzt untersuchen lassen, ggf. auch öfter.

Hautveränderungen als Nebenwirkungen von Immunsuppressiva

Durch die Immunsuppressiva können auch direkte Nebenwirkungen an der Haut vorkommen.

Cyclosporin A (Sandimmun): Häufig tritt vermehrter Haarwuchs auf, aber auch ein Wachstum der Talgdrüsen

mit vermehrter Talgabsonderung und fettiger Haut sowie Zahnfleischwucherungen können auftreten.

Kortison: Durch anfänglich hohe Kortisondosen kann es zu akneähnlichen Hautveränderungen kommen, die aber bei Reduzierung zurückgehen. Nach langer Therapie kann es zur Verdünnung der Haut kommen (Atrophie) mit erhöhter Verletzlichkeit und Einblutungen.

Azathioprin (Imurek®) Als Nebenwirkung kann es zu Haarverdünnung, -ausfall oder Änderung der Haarbeschaffenheit kommen.

Tacrolimus (Prograf®) kann zu Juckreiz führen. Ferner sind Haarausfall und vermehrtes Schwitzen bekannt.

Bei Mycophenolatmofetil (CellCept®) kommt es selten zu Nebenwirkungen an der Haut, es kann aber akneartige Veränderungen geben und vermehrter Haarausfall ist beschrieben.

*Für den Inhalt dieses Faltblattes danken wir
Eggert Stockfleth*

Klinikdirektor/Ärztlicher Direktor

*Klinik für Dermatologie, Venerologie und Allergologie
Katholisches Klinikum Bochum*

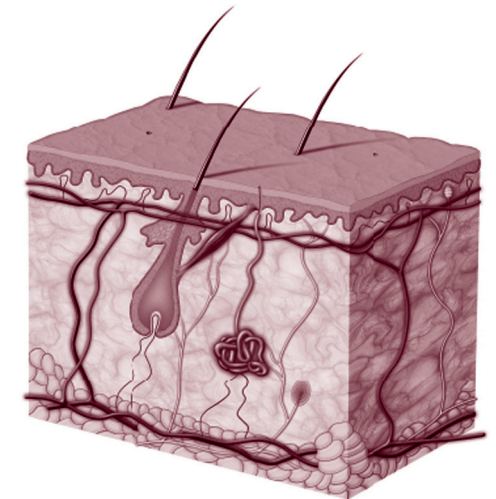
**Weitere Faltblätter gibt es z.B. über:
Lebertransplantation, Schwerbehinderung
und LTx, Impfungen und LTx, Angehörige,
Ösophagusvarizen u.a. Wir informieren Sie gerne.**

 **Lebertransplantierte
Deutschland e.V.**

Jutta Riemer (Vorsitzende)
Maiblumenstr. 12 · 74626 Bretzfeld
Tel. 0 79 46/94 01 87 · Fax 0 79 46/94 01 86
E-Mail: info@lebertransplantation.de
Homepage: www.lebertransplantation.eu

Hauterkrankungen nach LTx

Informationen für Patienten Hauterkrankungen nach Lebertransplantation



 **Lebertransplantierte
Deutschland e.V.**

14. Auflage · August 2021 · Vers. 06

Einleitung

Erfreulicherweise steigt in den letzten Jahren die Überlebensrate nach Lebertransplantationen auf Grund verbesserter medizinischer Versorgung sowie der Neuentwicklung hochwirksamer immunsuppressiver Medikamente stetig an. Diese lebensnotwendigen Medikamente dienen zur Erhaltung der Organfunktion. Es wird aber auch die Abwehrfunktion des Körpers allgemein geschwächt. Als Folge kann es zu vermehrten Infektionskrankheiten und zur Entwicklung von Tumoren, insbesondere an der Haut kommen. Zudem können Immunsuppressiva auch zu direkten Nebenwirkungen an der Haut führen.

Allgemeine Hautprobleme

Viele lebertransplantierte Patienten leiden unter trockener Haut, die zu unangenehmen Juckreiz führen kann. Wichtig ist hier eine stete Hautpflege mit rückfettenden Emulsionen und Ölbädern. Es kann aber auch durch Medikamente zu einer fettigen Haut kommen, die zu Mitessern und Entzündungen führen können. Hier ist eine konsequente Reinigung der Haut mit alkoholischen Lösungen ratsam.

Hautinfektionen

Durch die geschwächten Abwehrzellen in der Haut kann es zu einer erhöhten Gefahr von Infektionen mit Bakterien, Viren oder Pilzen kommen.

1. Bakterielle Infektionen: besonders in der Frühphase nach Transplantation zeigt sich am häufigsten eine eitrige Entzündung der Haarwurzel (Follikulitis). Sie äußert sich als Pusteln im Gesicht, am Rücken und an der Brust.

Therapie: antibiotikahaltige Lösung zur Austrocknung und Abtötung der Bakterien. Seltener treten Furunkel oder Abszesse auf, die mit Antibiotika behandelt werden.

2. Virusinfektionen: Häufig sind Warzen, die in großer Anzahl auftreten können. Verursacht werden sie durch sogenannte humane Papillomaviren und sind meist harmlos. In den letzten Jahren zeigt sich jedoch, dass einige Formen dieser Viren auch mit Hautkrebs assoziiert sind. Die Behandlung von Warzen bei transplantierten Patienten ist schwieriger, erfordert Geduld und eine aktive Mitarbeit des Betroffenen.

Therapie: Hornablösende Pflaster, diverse Tinkturen (z.B. Verrumal), Laserbehandlung, Kältetherapie mit flüchtigem Stickstoff oder einer Creme (Aldara).

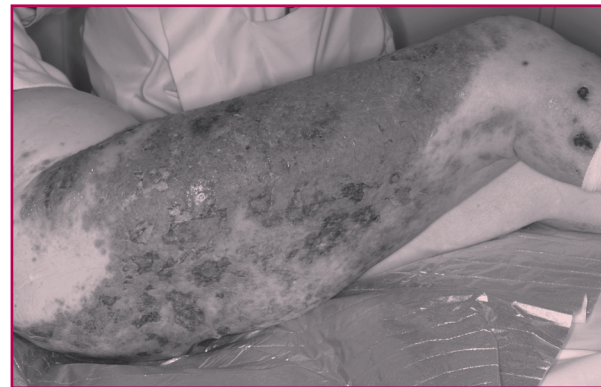
Dellwarzen (Mollusca contagiosa) sind harmlose, kleine Hautfarben bis rötliche Knötchen und treten in der Regel bei Kindern auf. Sie können vom Hautarzt entfernt werden.

Weitere häufige Viruserkrankungen sind Infektionen durch Herpesviren: z.B. Lippenherpes.

Therapie: verschiedene Cremes, ggf. Tabletten. Herpes kann auch im Genitalbereich oder an anderen Stellen auftreten.

Eine oft sehr schmerzhafteste Erkrankung ist der Herpes Zoster (auch Gürtelrose genannt). Ausgelöst durch Windpockenviren führt sie zu Schmerzen und Bläschen im Ausbreitungsgebiet von Hautnerven.

Therapie: antivirale Medikamente und eine Schmerztherapie.



Schwerer Verlauf einer Gürtelrose (Herpes Zoster) am Bein bei einem immunsupprimierten Patienten

3. Pilzinfektionen: Fuß- und Nagelpilzinfektionen sind hier sehr häufig.

Therapie: diverse Cremes, Nagellacke, manchmal auch eine Therapie mit Tabletten. Hier muss unbedingt auf die Wechselwirkung mit den Immunsuppressiva geachtet werden. Pilzinfektionen können auch in anderen Bereichen der Haut auftreten und sind meist harmlos. Erkennen kann man sie durch eine ringförmige Rötung der Haut, die im Randbereich schuppt und oft juckt.

Bösartige Hauttumoren

Nach Transplantationen treten vermehrt bösartige Hauttumoren (Hautkrebs) auf, die meist in die Gruppe des hellen Hautkrebs gehören. Dieser zeigt in den meisten Fällen einen weniger bösartigen Verlauf als der schwarze Hautkrebs. Besonders transplantierte Menschen sollten auf jede Hautveränderung achten, da bei Früherkennung meist eine gute Heilungschance besteht.

Um ein Auftreten zu vermeiden ist Sonnenschutz unbedingt sehr wichtig.

Aktinische Keratosen sind sehr häufig. Sie treten an den Stellen des Körpers auf, die intensiver Sonneneinstrahlung ausgesetzt sind (Gesicht, Kopfhaut, Ohren, Arme, Hände). Sie zeigen sich als rote Flecken, die sich rau anfühlen und sind die Frühform des Plattenepithelkarzinoms, die frühzeitig behandelt werden sollen.

Therapie: Gels und Cremes (Solaraze Gel, Aldara, Picato Gel, PDT), Laser- oder die Kältetherapie. Das Plattenepithelkarzinom ist der häufigste bösartige Haut-
„Feldkanzerisierung“ bei einem immunsupprimierten Patienten (Nebeneinander von Tumorstufen – aktinischen Keratosen – und fortgeschrittenem Plattenepithelkarzinom in chronisch lichtexponierter Haut)

