

erneuter Blutungen andererseits. Nur in verzweifelten Fällen (Unmöglichkeit der Endoskopie infolge heftiger Blutung) kommen heute noch Kompressionssonden (z.B. Linton-Nachlas-Sonde) oder beschichtete innere Platzhalter (selbstexpandierende Metallstents) zum Einsatz.

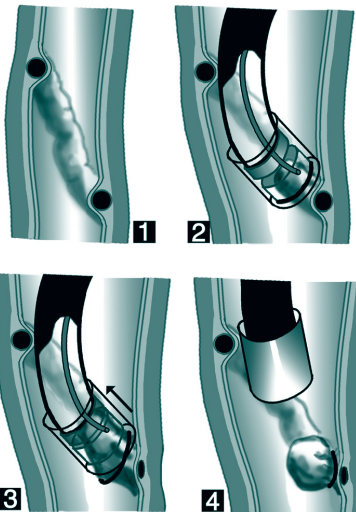


Abb. 2: Endoskopische Bandligatur von Ösophagusvarizen

Kann man weitere Blutungsepisoden verhindern (Sekundärprophylaxe)?

Nach stattgehabter Erstblutung ist von einem hohen Risiko erneuter Blutungen auszugehen. In dieser Situation sollten Ösophagusvarizen konsequent mittels endoskopischer Bandligatur behandelt werden. Nach Entlassung aus dem Krankenhaus sollten im zweiwöchigen Rhythmus so lange Bandligaturen im Rahmen ambulanter Endoskopien angebracht werden, bis die oberflächennahen Ösophagusvarizen vollständig verschwunden sind. Da sich neue Varizenstränge ausbilden können, sollten im Anschluss endoskopische Kontrollen im halbjährigen Abstand erfolgen. Die Kombination aus Bandligatur und medikamentöser Therapie mit einem Betablocker (Propranolol, Carvedilol) ist hinsichtlich der Rezidivprophylaxe noch wirksamer als eine der beiden Einzelmaßnahmen. Auch Maßnahmen, welche das Fortschreiten der Grundkrankheit verhindern oder verlangsamen, tragen indirekt zur Prophylaxe von Rezidivblutungen bei.

Was ist zu tun, wenn es trotz adäquater Behandlung immer wieder aus Ösophagusvarizen blutet (rezidivierende Blutung)?

Selten kommt es trotz ausreichender medizinischer Maßnahmen immer wieder zu Varizenblutungen. In dieser Situation muß die Anlage eines TIPS („transjugulärer intrahepatischer portosystemischer Shunt“) diskutiert werden. Über diese Methode und ihre Vor- und Nachteile können Sie ein eigenes Falblatt aus dieser Reihe erhalten.

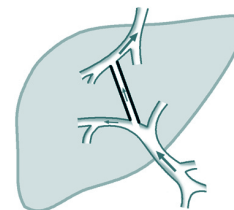


Abb. 3: Senkung des Pfortaderdrucks durch TIPS-Anlage

Für die Behandlung von Ösophagusvarizen steht somit eine Palette von Optionen zur Verfügung, die bei den meisten Patienten das Blutungsrisiko deutlich absenken. Eine gute Voraussetzung für den Behandlungserfolg ist eine vertrauensvolle Zusammenarbeit zwischen Patient, Hausarzt, Gastroenterologen (Spezialist für Magen-, Darm- und Leberkrankheiten) und nicht zuletzt Selbsthilfegruppen.

Prof. Dr. med. Wolfgang Scheppach,
Medizinische Klinik mit Schwerpunkt Gastroenterologie/
Rheumatologie, Juliusspital Würzburg

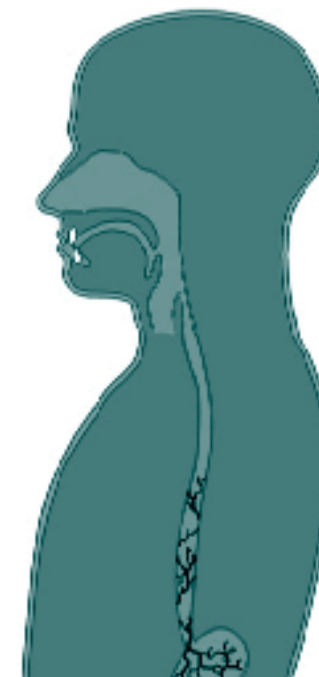**Weitere Falblätter gibt es z.B. über:
Lebertransplantation, Leberlebendspende, Reisen
und LTx, Impfungen und LTx, Transplantations-
nachsorge u.a. Wir informieren Sie gerne.**

 **Lebertransplantierte
Deutschland e.V.**

Jutta Riemer (Vorsitzende)
Maiblumenstr. 12 · 74626 Bretzfeld
Tel. 0 79 46/94 01 87 · Fax 0 79 46/94 01 86
E-Mail: info@lebertransplantation.de
Homepage: www.lebertransplantation.eu

Ösophagusvarizen

Informationen für Patienten Ösophagus- varizen



 **Lebertransplantierte
Deutschland e.V.**

Ösophagusvarizen

Die wichtigsten Komplikationen der Leberzirrhose sind die hepatische Enzephalopathie (Funktionsstörung des Gehirns), die Bildung von Aszites (Bauchwasser-sucht) und Blutungen aus Ösophagusvarizen (Krampf- adern der Speiseröhre). Nachstehend soll die Proble- matik der Ösophagusvarizen anhand von sieben Fragen grundsätzlich erläutert werden.

Was sind Ösophagusvarizen und wie entstehen sie?

Unter normalen Verhältnissen fließt das Blut vom Ma- gen-Darm-Trakt über die Pfortader zur Leber und von dort in die untere Hohlvene. Bei der Leberzirrhose hin- gegen kommt es infolge eines erhöhten Strömungs- widerstandes zu einer Blutdruckerhöhung im vorge- schalteten Pfortaderkreislauf (portale Hypertension). Dies führt zur Eröffnung von Umgehungskreisläufen, über welche das Pfortaderblut an der Leber vorbei in die obere bzw. untere Hohlvene gelangt (Abb. 1). Ein besonders wichtiger Umgehungskreislauf führt zu den Gefäßgeflechten der Speiseröhre, die sich zu Krampf- adern erweitern und sich in die Lichtung der Speiseröh- re vorwölben. Bei einer Spiegelung des oberen Magen- Darm-Traktes (Endoskopie) sind Ösophagusvarizen so- mit leicht zu diagnostizieren.

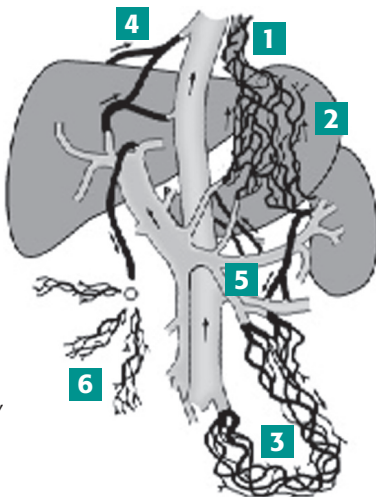


Abb. 1: Umgehungs- kreisläufe bei Pfort- aderhochdruck infolge Leberzirrhose. Unter anderem Ösophagusvarizen (1), Magenvarizen (2), rektaler Venenplexus (3), Sappey-Venen (4), Retzius-Venen (5) und „Medusenhaut“ (6).

Warum sind Ösophagusvarizen gefährlich?

Bei Steigerung des Pfortaderdruckes über 12 mm Hg besteht das Risiko einer Varizenblutung (Blutaustritt in die Lichtung der Speiseröhre). Das Blutungsrisiko steigt mit der Größe der Varizen. Allerdings erleidet nur ein Drittel der Kranken mit deutlich erhöhtem Pfortader- druck und großen Varizen eine Blutung. Das Auftreten einer Ösophagusvarizenblutung ist ein medizinischer Notfall und sollte äußerst ernst genommen werden! Die Sterblichkeit einer erstmaligen Varizenblutung beträgt etwa 30 Prozent! Haben Ösophagusvarizen erst einmal geblutet, drohen in der Folge erneute Blutungen (Re- zidivblutungen). Weiterhin begünstigt die Blutung oft zusätzliche Komplikationen (Aszites, hepatische Enze- phalopathie). Eine frühzeitige und konsequente Be- handlung der Varizenblutung ist daher obligatorisch.

Kann man einer erstmaligen Varizen- blutung vorbeugen (Primärprophylaxe)?

Diese Frage stellt sich, wenn endoskopisch Ösopa- gusvarizen nachweisbar sind, bisher jedoch noch keine Blutung aufgetreten ist. Kleine Varizen (Durchmesser < 5 mm) bedürfen lediglich der Beobachtung. Beim Nachweis großer Varizen (Durchmesser > 5 mm) kommt eine medikamentöse Therapie mit einem so- genannten Betablocker (Propranolol = Dociton®) in Fra- ge; dieser vermindert das Blutungsrisiko durch Senkung des Pfortaderdruckes. Alternativ kann bei großen Varizen eine endoskopische Bandligatur (Abb. 2) zur Blutungs- prophylaxe durchgeführt werden. Die Kombination der beiden Therapieprinzipien in der Primärprophylaxe wird nach derzeitigem Wissensstand nicht empfohlen.

Welches sind die Zeichen einer Ösophagus- varizenblutung?

Nachdem eine Ösophagusvarizenblutung eine grund- sätzlich lebensbedrohliche Komplikation darstellt, soll- ten Blutungszeichen sehr ernst genommen werden. – Ösophagusvarizen bluten in die Lichtung der Speise- röhre, das ausgetretene Blut wird zunächst in den Ma- gen weitertransportiert. Nach Auffüllung des Magens tritt Übelkeit ein, dunkles Blut (meist durchmischt mit Blutgerinnseln) wird im Schwall erbrochen. Alternativ

kann Blut aus dem Magen in den Dünndarm und wei- ter in den Dickdarm übertreten. Durch bakterielle Ein- wirkung nimmt der ursprünglich rote Blutfarbstoff eine tiefschwarze Farbe an; man spricht auch von „Teer- stuhl“. Infolge der Blutung nimmt die Menge der roten Blutkörperchen im Venenblut ab, es kommt zur Blut- armut (Blutungsanämie). Bei einer heftigen Blutung wird zusätzlich ein Abfall des arteriellen Blutdrucks beobachtet. Blutungsanämie und Blutdruckabfall be- wirken Schwächegefühl und Schwindel bei aufrechter Körperposition. Diese Alarmzeichen deuten daraufhin, daß viel Blut aus dem Gefäßsystem verloren wurde. Die Konsequenz aus dem geschilderten Szenario kann nur lauten, daß der behandelnde Arzt zügig kontaktiert wer- den sollte. Bei Zeichen einer gravierenden Blutung ist die Anforderung eines Notarzteinsetzes angezeigt.

Wie wird eine Varizenblutung behandelt?

Bei einer gravierenden Blutung sollte der Patient in die Intensivstation eines Krankenhauses aufgenom- men werden. Zunächst steht dort die Stabilisierung der Kreislaufverhältnisse im Vordergrund der Bemühungen, was die Transfusion von Blutkonserven einschließt. Noch in der Notaufnahme wird der Pfortaderdruck durch die Infusion von Terlipressin akut gesenkt, was das Risiko einer erneuten Blutungsepisode signifikant senkt. Nachdem es im Rahmen von Varizenblutungen vermehrt zu bakteriellen Infektionen kommt, gehört die prophylaktische Gabe eines Breitbandantibiotikums heute zum Standard. Nach Stabilisierung des Patienten wird eine Endoskopie des oberen Magen-Darm-Traktes vorgenommen; diese sollte die Inspektion des Magens und Zwölffingerdarms einschließen, da neben den Öso- phagusvarizen auch andere Blutungsquellen in Frage kommen (z.B. Magengeschwüre). Können Ösophagus- varizen als Blutungsquelle eindeutig identifiziert oder wenigstens wahrscheinlich gemacht werden, erfolgt die endoskopische Intervention. Die früher übliche Ver- ödung (Sklerosierung) von Ösophagusvarizen ist heute gegenüber der wirksameren und risikoärmeren Bandli- gatur in den Hintergrund getreten (Abb. 2). Hierbei wird die Varize in einen auf das Endoskop aufgesteckten Konus angesaugt und durch Abwurf eines Gummiban- des unterbunden. Diese Prozedur wird eingesetzt zur primären Blutstillung einerseits und zur Verhinderung